CASOS CLÍNICOS en ORL

NEWSLETTER

Volumen 2 | Número 1 | 2014

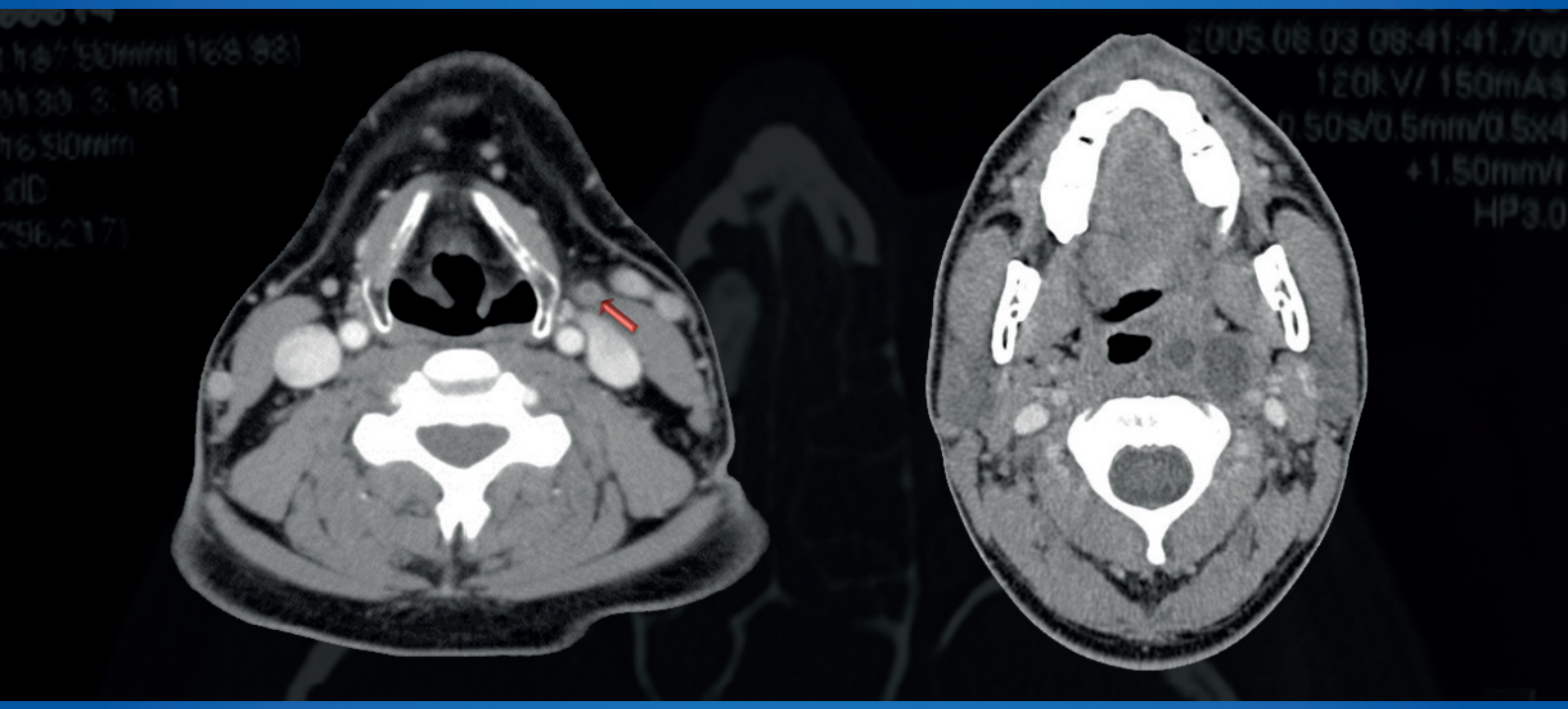

Coordinador | José Miguel Villacampa Aubá

1 Fístula completa del segundo arco branquial
Jessica Santillán Coello, Laura García Pérez y Gonzalo Díaz Tapia

2 Abordaje quirúrgico de un osteoma frontoetmoidal
J. Calvo Gómez, F. Ferrer Bauxauli, P. Segarra Cortés, J. García Callejo y J. Marco Algarra

3 Laringocele gigante
Jorge Crespo del Hierro y Manuel Ruiz González

4 Quiste del segundo arco branquial infectado
R. Carlos Zamora, R. Sánchez Sánchez, E. Roldán Romero y P. Ostos Aumente

¿Sabías que...?

Patrocinado por:
TEDEC meiji

Presentación

Estimados colegas:

De nuevo estamos ante vosotros presentando un nuevo número, esta vez casi "monográfico" de laringe. Con aportaciones desde Ciudad Real, Córdoba, Madrid y Valencia, en esta ocasión tratamos casos con diferentes posibilidades diagnóstico-terapéuticas en torno a la laringe, acompañadas de un osteoma frontoetmoidal… ¡para variar un poco!

Este interesante caso del osteoma tratado mediante abordaje endoscópico acompaña al resto de casos "cervicales", que van desde una ingeniosa maniobra muy resolutiva en una situación de emergencia provocada por un laringocele, hasta la dificultad diagnóstica del día a día en un absceso cervical recidivante (que luego acaba con diagnóstico de quiste branquial), pasando por una filigrana quirúrgica disecando todo el trayecto de una fístula del segundo arco branquial. En nuestra opinión, todos son casos interesantes… todos con algo que aportar… y todos nosotros tenemos mucho que aprender.

Como colofón, terminamos con un recuerdo al Profesor D. Manuel García, cantante, profesor de canto e inventor del laringoscopio. Vaya por delante nuestro reconocimiento a este tranquilo y tímido (según cuentan) español internacional del S. XIX por la constante inquietud pedagógica que le acompañó en su prolífica y larga vida. A su vez, es justo agradecer a Tedec-Meiji su continuidad en este esfuerzo formativo y divulgativo en estos tiempos tan difíciles.

José Miguel Villacampa Aubá
Jefe Asociado. Servicio de Otorrinolaringología (ORL)
Hospital Universitario Fundación Jiménez Díaz-IDC. Madrid

Fístula completa del segundo arco branquial

Jessica Santillán Coello, Laura García Pérez y Gonzalo Díaz Tapia
Servicio de Otorrinolaringología, Hospital Universitario Fundación Jiménez Díaz-IDC, Madrid

Motivo de consulta

Varón de 38 años sin antecedentes patológicos personales relevantes que acude al Servicio de Urgencias por supuración a nivel cervical bajo izquierdo de 24 horas de evolución, asociada a dolor cervical y odinofagia. El paciente refería episodios similares desde la infancia.

Exploración física

En el cuello se aprecia una zona eritematosa, caliente, fluctuante, con supuración activa en el área IV izquierda, en el borde anterior del esternocleidomastoideo.

En la cavidad oral y orofaríngea se ven unas amígdalas eutróficas sin alteraciones. No se aprecian lesiones en el paladar ni en los pilares amigdalinos.

Con la fibrolaringoscopia se aprecian la base de la lengua, las valléculas, la epiglotis y los senos piriformes libres. Las cuerdas vocales son lisas y móviles y no se ven lesiones en las paredes faríngeas.

Pruebas complementarias

La analítica evidenció una leve leucocitosis (11 450 µl) sin neutrofilia y PCR de 2,9 mg/dl. En los otros parámetros analíticos no se encontraron alteraciones.

En la TC de cuello con contraste intravenoso se observó un trayecto tubular originado a la altura del espacio parafaríngeo izquierdo que discurría anterior al músculo esternocleidomastoideo. Su extremo distal se abría a través de la piel a la altura del área IV izquierda del cuello. Presentaba una pared hipercaptante y cambios inflamatorios en la grasa que lo rodeaba. Se observó un aumento de tamaño del espacio periamigdalino izquierdo con obliteración de los planos. Estos hallazgos sugerían fístula de segundo arco branquial con signos de sobreinfección (fig. 1).

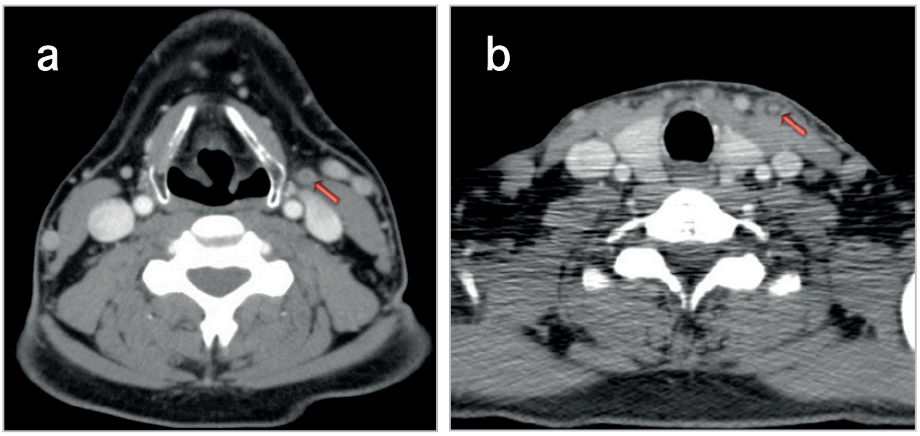

Figura 1. TC de cuello con contraste intravenoso. Cortes axiales. Fístula del segundo arco branquial de trayecto tubular ubicada anteriormente al músculo esternocleidomastoideo (flecha), con pared hipercaptante y cambios inflamatorios en la grasa que la rodea. a) A la altura de C4. b) A la altura de T1.

Diagnóstico

Posible infección de fístula del segundo arco branquial izquierdo.

Tratamiento y evolución

El tratamiento del cuadro infeccioso agudo se realizó con cefditoren pivoxilo 400 mg cada 12 horas durante 10 días y analgesia, con lo cual el paciente evolucionó de forma favorable.

El tratamiento definitivo fue la exéresis quirúrgica del trayecto fistuloso que se realizó 4 semanas después del cuadro infeccioso. La intervención quirúrgica se llevó a cabo mediante anestesia general. En primer lugar se canalizó el trayecto fistuloso con un catéter epidural. A continuación se realizó una incisión laterocervical izquierda con una isla de piel que rodeaba el orificio externo de la fístula, se disecó el trayecto fistuloso con una dirección superior y anterior al esternocleidomastoideo, introduciéndose en profundidad por la bifurcación carotídea y luego por debajo del vientre posterior del digástrico y por encima del nervio hipogloso mayor hasta la pared faríngea, y se ligó y se cortó el trayecto proximal faríngeo de la fístula (fig. 2). Finalmente, se cerró la incisión por planos. El postoperatorio transcurrió sin complicaciones, con una buena evolución clínica.

Figura 2. Fístula del segundo arco branquial de 13 cm de longitud.

El resultado anatomopatológico confirmó el diagnóstico de fístula branquial con revestimiento de epitelio pseudoestratificado.

Discusión

Una fístula branquial es el resultado del fracaso en la obliteración del surco y de la bolsa branquial[1]. Las malformaciones de los arcos branquiales constituyen aproximadamente el 20% de las lesiones congénitas de la región cervical, de las cuales las anomalías del segundo arco branquial resultan las más frecuentes (89,7%). Las fístulas completas tan sólo corresponden al 13,5% de las malformaciones del segundo arco branquial[1].

Su diagnóstico se realiza habitualmente en la edad pediátrica al apreciar una fístula cutánea externa laterocervical. En ocasiones, como en nuestro caso, se diagnostica tras un episodio de sobreinfección[2].

El orificio externo está situado en la unión de los dos tercios superiores y del tercio inferior del cuello, a lo largo del borde anterior del músculo esternocleidomastoideo. Su trayecto es ascendente y subplatismal, luego profundiza y termina a la altura de la fosita de Rosenmüller[3]. El orificio interno de la fístula casi nunca se encuentra y se sitúa habitualmente en el borde posterosuperior de la amígdala palatina[2].

El tratamiento es quirúrgico y debe realizarse pasado un tiempo del episodio infeccioso. Algunos autores recomiendan mantener un tratamiento antibiótico ininterrumpido hasta la intervención quirúrgica, pues las infecciones complican la cirugía y facilitan las recidivas[2].

Algunos autores han descrito el riesgo de malignización de las malformaciones branquiales[2].

Existen dos técnicas de referencia descritas para el tratamiento de esta patología: la técnica de *stepladder* utiliza dos incisiones para lograr una buena exposición del trayecto fistuloso; la segunda técnica usa una sola incisión larga en forma de "J" para obtener la máxima exposición de las estructuras cervicales[4]. En este caso se realizó una sola incisión con una adecuada exposición del trayecto fistuloso, ligando el trayecto interno en contacto con la pared faríngea.

El trayecto interno se suturará lo más alto posible en contacto con la pared faríngea para evitar las recidivas[1]. La asociación de la amigdalectomía al procedimiento quirúrgico no ha demostrado disminuir el riesgo de recidiva[5].

CONCLUSIONES

- **Las fístulas completas del segundo arco branquial son poco frecuentes.**
- **En caso de presentar una sobreinfección a la hora del diagnóstico, se recomienda primero tratamiento antibiótico (por ejemplo con cefditoren pivoxilo) antes de plantear la extirpación.**
- **Su tratamiento definitivo requiere una exéresis completa del trayecto fistuloso para evitar las recidivas y por el riesgo de malignización.**

Bibliografía

1. Maddalozzo J, Rastatter J, Dreyfuss H, Jaffar R, Bhushan B. The second branchial cleft fistula. International Journal of Pediatric Otorhinolaryngology 2012;76(7):1042-5.
2. Vazel L, Martins C, Potard G, Rogez F, Fortun C, Marianowski R. Fístulas y quistes congénitos del cuello. EMC-Otorrinolaringología 2006;35(4):1-7.
3. Catala M, Grapin-Botton A, Garabédian EN. Arcos branquiales: aspectos normales y patológicos. EMC- Otorrinolaringología 2001.
4. Van Zele T, Katrien B, Philippe D, Hubert. V. Stripping of a fistula for complete second branchial cleft. Journal of Plastic, Reconstructive & Aesthetic Surgery 2010;63(6):1052-4.
5. Cheng J, Elden L. Management of pediatric second branchial fistulae: Is tonsillectomy necessary? International Journal of Pediatric Otorhinolaryngology 2012;76(11):1601-3.

Abordaje quirúrgico de un osteoma frontoetmoidal

J. Calvo Gómez, F. Ferrer Bauxauli, P. Segarra Cortés, J. García Callejo y J. Marco Algarra
Servicio ORL, Hospital Clínico Universitario de Valencia

Motivo de consulta

Paciente de 69 años que acude a la consulta de ORL por insuficiencia respiratoria nasal progresiva por la fosa derecha.

Antecedentes personales

En tratamiento médico de hipertensión arterial (HTA), diabetes mellitus no insulinodependiente (DMNID), hiperplasia benigna de próstata (HBP) y enfermedad pulmonar obstructiva crónica (EPOC).

Seguido en nuestro Servicio desde 2005 por una poliposis nasosinusal, por la cual se intervino en 2006 de cirugía endoscópica nasosinusal (CENS) junto con septoplastia en el mismo acto quirúrgico.

Exploración otorrinolaringológica

Mediante nasofibroscopia se aprecia una masa que emerge del cornete medio y ocupa la mitad de la fosa nasal derecha aproximadamente, cubierta de mucosa de aspecto normal. Junto a ésta, se ven pólipos grado II en la misma fosa nasal. La fosa nasal izquierda muestra poliposis grado I. El resto de la exploración ORL resulta normal.

Pruebas complementarias

Se realiza una tomografía computarizada (TC) de fosas y senos paranasales que revela un osteoma frontoetmoidal derecho que mide 3,5 x 1,8 cm, tamaño mayor que en un estudio previo realizado en 2005 (fig. 1 y 2), donde medía unos 2 cm de diámetro mayor. Además, el osteoma hace protrusión sobre la pared medial de la órbita (fig. 3 y 4), hallazgo no presente en la TC previa.

Figura 1. TC axial (2005) con osteoma de 2 cm.

Figura 2. TC coronal (2005) con osteoma de 2 cm.

El estudio también muestra hallazgos compatibles con poliposis nasosinusal ya conocida.

Diagnóstico

Osteoma frontoetmoidal y poliposis nasosinusal.

Tratamiento y evolución

Se propone realizar una Cirugía Endoscópica Nasosinusal (CENS) con el objetivo de efectuar la exéresis del osteoma. También se indica, al mismo tiempo, una exéresis de la poliposis asociada.

En el antequirófano se administra al paciente oximetazolina tópica nasal y cefazolina 2 g i.v. Bajo anestesia general, se colocan torundas embebidas en mepivacaína al 2% junto con adrenalina al 1:10.000 y se inicia la intervención con endoscopio rígido de 30º y control por navegador.

Se realiza primero un abordaje de la fosa nasal derecha, utilizando fresas, escoplo y martillo para la exéresis del osteoma en varias porciones, ya que no resulta posible su extracción total por la narina (fig. 5). A continuación se realiza exéresis de los pólipos, infundibulotomía, meatotomía media y etmoidectomías anterior y posterior en ambas fosas. Se concluye con la colocación de un taponamiento endonasal bilateral con Merocel® y terramicina.

Se realiza tratamiento postoperatorio con antibiótico (cefditoren 400 mg/12 h durante 10 días), analgésicos (paracetamol 1 g/8 h si hay dolor) y antiinflamatorios (dexketoprofeno 25 mg/8 h durante 3

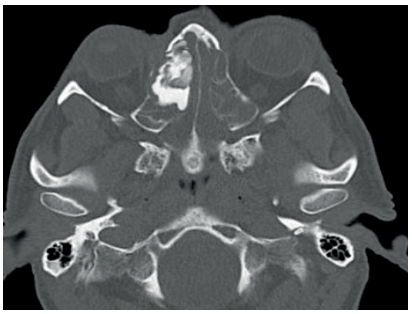

Figura 3. TC axial (2013) con osteoma de 3,5 cm.

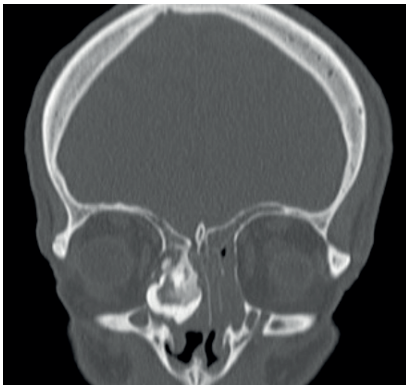

Figura 4. TC coronal (2013) con osteoma de 3,5 cm.

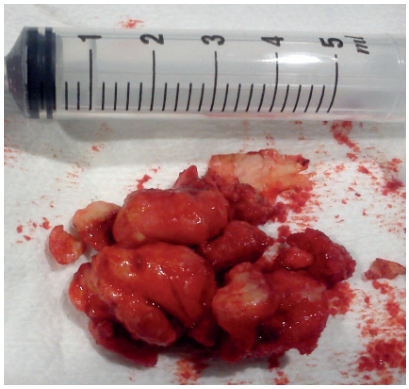

Figura 5. Osteoma de 3,5 cm (pieza quirúrgica).

o 4 días). Se retira el taponamiento nasal a los 4 días y se inician lavados nasales con suero fisiológico (3 o 4 veces/día) y limpieza de restos hemáticos y costras de fosas en visitas sucesivas en consulta a partir de los 10 días de la cirugía.

El paciente no presenta ninguna complicación posquirúrgica y en revisiones posteriores se aprecia una adecuada evolución clínica.

Discusión

El osteoma es el tumor benigno más frecuente de las cavidades nasosinusales[1]. La frecuencia de los osteomas en los senos paranasales se estima en la actualidad en el 1%. La mayoría de las publicaciones describen casos que se manifiestan por signos reveladores atípicos o casos que han justificado tratamientos quirúrgicos complejos[2]. La mayor parte de los osteomas son asintomáticos y se descubren de forma fortuita; en nuestro caso se descubrió hace 7 años tras una TC para el estudio de una poliposis nasosinusal.

Las diversas causas de los osteomas sugeridas en la bibliografía son los traumatismos, las infecciones repetidas o los trastornos del desarrollo óseo.

El crecimiento de los osteomas es lento[3]. Como promedio se estima en 1,6 mm/año. En nuestro caso el promedio fue de 1,9 mm/año.

Los signos reveladores suelen resultar secundarios a una obstrucción de las vías de drenaje del seno en el que se desarrolla el osteoma o un efecto de masa (presencia de dolor o de sinusitis de repetición, sobre todo a nivel frontal). Nuestro paciente mostraba síntomas de obstrucción nasal, que se podrían atribuir al osteoma o también a la poliposis nasosinusal asociada. Un gran volumen del osteoma puede provocar deformaciones faciales, síndrome de masa o complicaciones intraorbitarias o endocraneales. Ésta fue una de las razones de abordar quirúrgicamente el tumor, ya que se podían presentar complicaciones orbitarias en un futuro próximo[4].

En el aspecto radiológico, en la TC el osteoma aparece como una formación ósea densa y regular; la RM carece de utilidad en este caso.

El tratamiento varía según la topografía del osteoma, los signos reveladores, la velocidad de crecimiento y las posibles complicaciones de la extirpación tumoral. Ante un osteoma pequeño y asintomático, puede optarse por la abstención terapéutica a condición de realizar un control radiológico periódico. El tratamiento es quirúrgico y debe limitarse a la extirpación del osteoma. La vía de acceso (endonasal o transfacial) depende de la localización y del volumen del tumor. Nosotros optamos por el tratamiento quirúrgico debido al crecimiento que había experimentado el tumor y a una vía endonasal endoscópica porque se pudo extraer en su totalidad con este abordaje.

Bibliografía

1. Senior BA, Lanza DC. Benign lesions of the frontal sinus. Otolaryngol Clin N Am. 2001;34:253-67.
2. Gundewar S, Kothari DS, Mokal NJ, Ghalme A. Osteomas of the craniofacial region: A case series and review of literature. Indian J Plast Surg. 2013;46(3):479-85.
3. Koivunen P, Lopponen H, Fors AP, Jokinen K. The growth rate of osteomas of the paranasal sinuses. Clin Otolaryngol Allied Sci. 1997;22:111-4.
4. Huang HM, Liu CM, Lin KN, Chen HT. Giant ethmoid osteoma with orbital extension, a nasoendoscopic approach using an intranasal drill. Laryngoscope. 2001;111:430-2.

CONCLUSIONES

- **Los osteomas son los tumores benignos más frecuentes en las fosas y senos paranasales.**
- **Frecuentemente son asintomáticos y se descubren de manera fortuita en un estudio de imagen.**
- **El tratamiento es expectante cuando son de pequeño tamaño, y quirúrgico cuando son grandes y pueden dar complicaciones orbitarias o endocraneales.**

Laringocele gigante

Jorge Crespo del Hierro y Manuel Ruiz González
Servicio de ORL, Hospital General Universitario de Ciudad Real

Motivo de consulta

Paciente de 70 años que acude a Urgencias por referir un cuadro de disnea de varios días de evolución, febrícula y tumoración laterocervical derecha que presenta desde hace años, pero que ha aumentado considerablemente de tamaño recientemente.

Antecedentes personales

Fumador de 40 cigarros/día. EPOC en tratamiento médico.

Exploración física

A la inspección se aprecia una gran tumoración laterocervical derecha de aproximadamente 7 cm de diámetro de consistencia elástica y adherida a planos profundos. No hay signos inflamatorios. Mediante fibrolaringoscopia se aprecia un abombamiento de la pared lateral derecha de hipofaringe que desplaza la epiglotis y a nivel laríngeo, una importante protrusión de la banda ventricular que disminuye la luz laríngea.

Pruebas complementarias

El TC informa de una lesión que comunica con la laringe y depende del ventrículo de Morgagni derecho, con un diámetro de 6 x 5 cm que se extiende por las regiones anatómicas II y III del cuello, desplazando glándula submaxilar, paquete yugulocarotídeo y músculo esternocleidomastoideo. (fig. 1).

Diagnóstico

Laringocele.

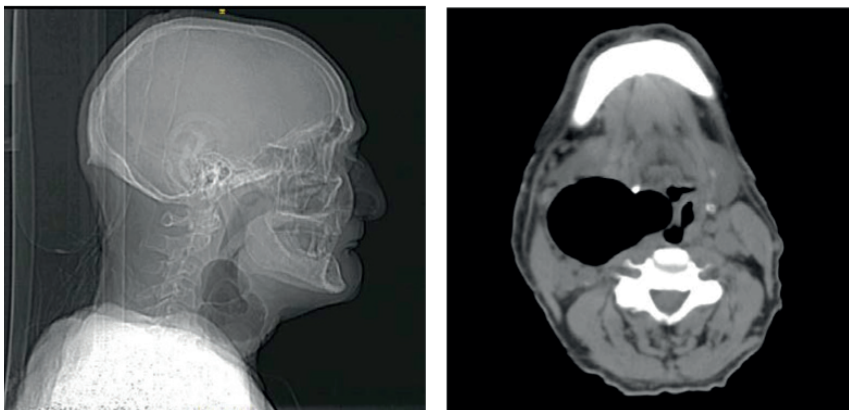

Figura 1. Laringocele: imágenes de TC.

Tratamiento y evolución

Se ingresa al paciente, instaurándose tratamiento con antibioterapia y corticoides vía intravenosa.

A las 24 h. de su estancia hospitalaria el paciente presenta una agudización del cuadro clínico con disnea sofocante, apreciándose un aumento de la tumoración laterocervical. Ante la gravedad del cuadro se practica inmediatamente una punción-aspiración con aguja gruesa del laringocele, obteniéndose 30 cc de aire, con lo que disminuye considerablemente la tumoración, cesando la sintomatología. Se realiza fibrolaringoscopia de control en la que se aprecia un gran aumento de la luz laríngea.

En los días siguientes el paciente se encuentra estabilizado y sin disnea; una semana después se realiza la exéresis quirúrgica del laringocele mediante cervicotomía lateral. La intubación del paciente se hace sin dificultad y al finalizar la intervención se practica una traqueotomía reglada con carácter profiláctico, decanulándose el paciente a los cinco días de la intervención. En el postoperatorio se instaura tratamiento antibiótico con cefditoren pivoxilo, 400 mg cada 12 h. durante 7 días.

La evolución postoperatoria transcurre favorablemente.

Discusión

El laringocele es una dilatación benigna del sáculo ventricular, de contenido aéreo, formado por una pared de epitelio cilíndrico glandular de tipo respiratorio.

Es una malformación laríngea infrecuente (5%), con una predisposición congénita relacionada con el desarrollo embriológico del sáculo.

Se clasifican en congénitos y adquiridos. Los primeros son el resultado de la presencia de restos embriológicos, mientras que los adquiridos se producen

por aumentos mantenidos de presión intralaríngea, fomentada por una anatomía que predispone a su formación (hipotonía de la musculatura epiglótica y presencia de un gran sáculo).

Más frecuentes en varones (relación 7:1), en las quinta y séptima décadas de la vida (probablemente en relación con la laxitud de los tejidos laríngeos).

Presenta asociación con el carcinoma escamoso laríngeo en el 18-28% de los casos, por lo que debe descartarse.

En función de su localización y relación con la laringe se clasifican en:

1. Internos: quedan confinados al interior laríngeo, extendiéndose dentro de la región paraglótica.
2. Externos: se exteriorizan a través de la zona más débil de la membrana tirohioidea, lugar por donde ingresa el pedículo laríngeo, ocupando así el triángulo anterior del cuello.
3. Mixtos: existe una dilatación de ambos componentes, por lo que adquieren una morfología en forma de reloj de arena.

Los más frecuentes son los mixtos (50-70%), seguidos de los internos (30-40%) y los externos (20-30%) (fig. 2).

A pesar de su benignidad, constituyen una causa potencial de insuficiencia respiratoria severa.

En su mayoría son asintomáticos, unilaterales y en ocasiones son hallazgos casuales. Cuando dan clínica, ésta depende del tamaño y del tipo de laringocele; así, los internos presentan disfonía, disnea, disfagia, tos o sensación de cuerpo extraño, mientras que los externos se presentan como una masa cervical blanda y reducible que crece con la maniobra de Valsalva y su compresión puede producir el signo de Bryce (sonido de gorgeo).

El diagnóstico se realiza mediante fibrolaringoscopia; los internos y mixtos aparecen como una masa submucosa en la banda ventricular y un relieve aritenoepiglótico, incrementándose su tamaño al realizar la maniobra de Valsalva. La radiografía convencional de tejido blando en el cuello resulta un procedimiento útil, pero la TC confirma el diagnóstico.

Su tratamiento es quirúrgico, aunque para los laringoceles pequeños y asintomáticos basta con vigilancia y control periódico, tras descartar la existencia de una neoplasia. Existen básicamente dos procedimientos quirúrgicos, endoscópico y mediante abordaje externo, realizándose uno u otro dependiendo de la localización del laringocele. La mayoría de los autores se decanta por la cervicotomía en pacientes que presentan un laringocele externo.

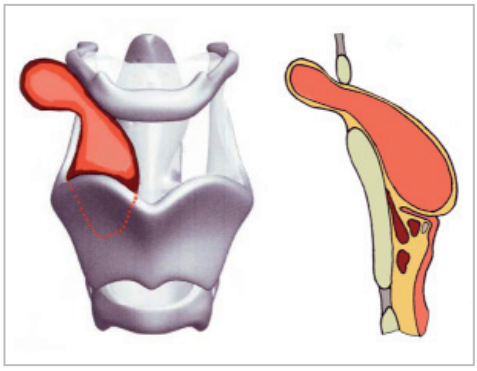

Figura 2. Laringocele mixto.

Para la exéresis por vía externa hay que realizar una traqueotomía previa, aunque algunos autores recomiendan el drenaje percutáneo del laringocele como medida anterior a la anestesia general en casos de compromiso de la vía aérea a fin de evitar la traqueotomía. Se practica una incisión horizontal en el hemicuello afecto y, tras localizar el borde superior del cartílago tiroides, se incide sobre la membrana tirohiodea a esa altura. Se diseca el laringocele y se sutura su base.

En este caso, ante la aparición de un grave compromiso respiratorio en el paciente, se optó por la punción y el aspirado de gran parte del contenido aéreo de la lesión, evitando así la traqueotomía de urgencia y facilitando una intubación orotraqueal sin complicaciones el día de la cirugía.

CONCLUSIONES

- **El laringocele es una malformación laríngea infrecuente que consiste en una dilatación aérea y benigna del sáculo ventricular.**
- **A pesar de su benignidad es una causa potencial de insuficiencia respiratoria y puede poner en peligro la vida del paciente.**
- **Pese a la recomendación generalizada de la realización de traqueotomía previa a la cirugía abierta en laringoceles de gran tamaño, presentamos el caso de un laringocele gigante en el que se evitó su realización gracias a la punción-aspiración de gran parte del contenido aéreo.**

Bibliografía recomendada

- Sánchez-Legaza E, Lorenzo Núñez R, Ruiz-Fito Jr, Elhendi W, Sanmartín Anaya A, Ruiz Mondéjar A. Laringocele mixto manifestado como una tumoración cervical. Acta de Otorrinolaringología & Cirugía de Cabeza y Cuello. 2010; 38(1):35-8.
- Díaz de Cerio Canduela P, Gascón Rubio MC, Lacosta Nicolás JL. Pólipos, nódulos, quistes, edema de Reinke y laringoceles. Microcirugía laríngea. Libro virtual de formación en ORL. SEORL. Cap. 108.
- Andonegui L, Chalup M, Vinent G. Laringocele. Reporte de 2 casos y discusión. http://www.cluborl.org.ar/revista/marzo03/larin.htm.

Quiste del segundo arco branquial infectado

R. Carlos Zamora, R. Sánchez Sánchez, E. Roldán Romero y P. Ostos Aumente
Hospital Universitario Reina Sofía, Córdoba

Motivo de consulta

Varón de 24 años derivado de otro hospital con el diagnóstico de absceso parafaringeo izquierdo de días de evolución con síndrome febril y odinofagia.

En la TC de cuello con contraste intravenoso (fig. 1) se observa abombamiento periamigdalino y de la pared laterofaríngea izquierda, que se asocia a una marcada tumefacción de partes blandas de la pared faríngea izquierda, con obliteración del espacio parafaríngeo, así como de la musculatura prevertebral, que se extiende cranealmente desde la nasofaringe hasta aproximadamente la altura del seno piriforme izquierdo. Todo ello abomba y disminuye de calibre la vía aerodigestiva y desplaza la úvula contralateralmente.

Se ingresa al paciente y se realiza un drenaje del absceso por punción, vía transoral, bajo anestesia general. Se pauta antibiótico según el protocolo hospitalario con ceftriaxona y metronidazol intravenoso. A los tres días, tras haber remitido la sintomatología, se realiza el alta con cefditoren 400 mg (1 comprimido v.o. cada 12 h durante 10 días).

A los 20 días de alta acude a consulta por dolor y malestar general de 24 h de evolución. Presenta odinofagia y voz gangosa. Se aprecia nuevo abombamiento periamigdalino y parafaríngeo izquierdo.

La exploración complementaria muestra una leucocitosis de 13.200 cel/mm3 con un 79% de PMN. Se solicita una nueva TC de orofaringe de cuello para valorar la extensión (fig. 2) y se vuelve a ingresar al paciente para proceder al drenaje por cervicotomia del absceso (punción y drenaje) pautando el protocolo médico intrahospitalario descrito anteriormente. El paciente evoluciona favorablemente y se decide su alta.

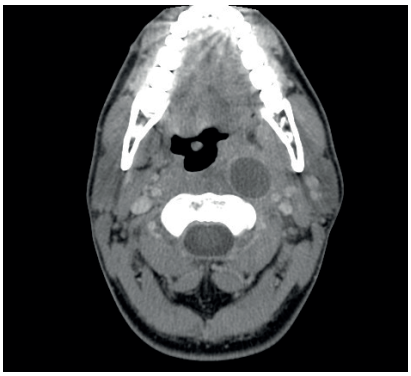

Figura 1. Absceso faríngeo izquierdo loculado de unos 4 x 3 x 2 cm localizado aproximadamente a la altura de C2-C3 (ejes anteroposterior, craneocaudal y transverso).

Al mes de alta el paciente regresa con una clínica similar. La exploración muestra la orofaringe con enrojecimiento difuso y mínimo abombamiento de la orofaringe izquierda. En la TC se ve una colección enquistada a la altura de C2 en situación prevertebral (fig. 3).

Se le realizan una cervicotomía exploradora, bajo anestesia general y una resección completa de la neoformación de aspecto quístico prevertebral cervical. El estudio anatomopatológico se informa de quiste branquial de localización atípica (fig. 4).

A los 16 meses de la última intervención, el paciente permanece asintomático sin signos de recidiva.

Discusión

El protocolo del hospital para los abscesos parafaríngeos consiste en el drenaje quirúrgico y el tratamiento antibiótico intravenoso, que se continúa con 10 días de cefditoren en el domicilio. La respuesta en los últimos 5 años ha sido satisfactoria, sin complicaciones ni recidivas documen-

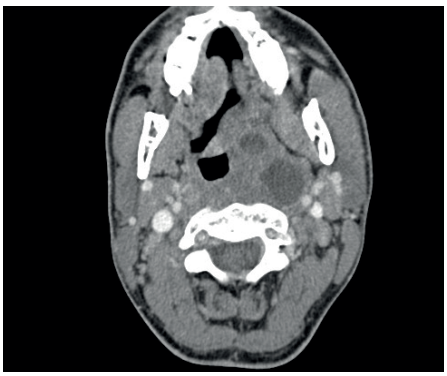

Figura 2. Recidiva de un absceso faríngeo.

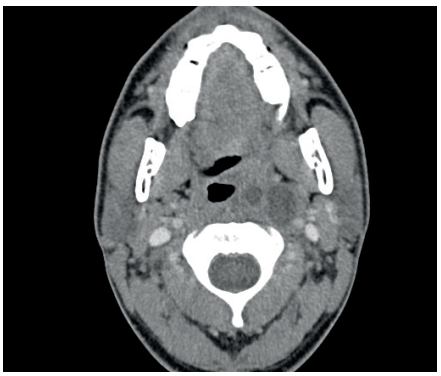

Figura 3. La TC muestra una colección enquistada a la altura de C2 en situación prevertebral.

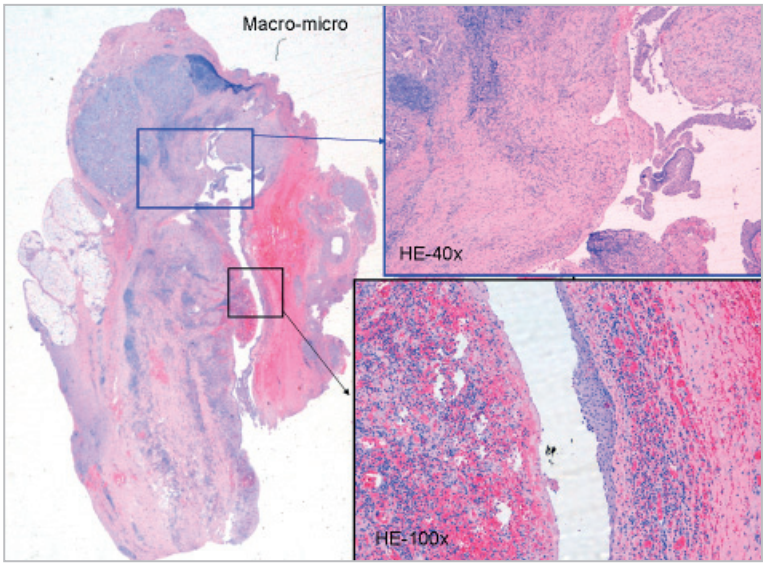

Figura 4. Fragmento de quiste delimitado por epitelio escamoso, erosión del epitelio con foco de hemorragia y tejido de granulación (rectángulo negro). Desprendimiento de epitelio con engrosamiento de la pared e infiltrado inflamatorio crónico y agujeros vacíos en forma de aguja por cristales de colesterol en relación con cronicidad (rectángulo azul).

tadas. El interés de este caso estriba en que, una vez drenado y tratado siguiendo nuestro protocolo, el paciente presentó recidiva en dos ocasiones y sólo la extirpación completa de todo el "absceso" y su estudio anatomopatológico permitió llegar a un diagnóstico y erradicar el proceso infeccioso definitivamente.

Los quistes branquiales infectados pueden ser difíciles de diagnosticar sobre todo cuando su localización es atípica[1]. Las anomalías de la hendidura branquial son congénitas y se presentan comúnmente como masas blandas fluctuantes pero pueden aparecer de forma atípica, lo que representa un reto diagnóstico y terapéutico.

La aspiración por aguja fina puede demostrar el aspecto quístico y la presencia de cristales de colesterol y/o células epiteliales en el aspirado sugiere el diagnóstico de quiste branquial[2].

Los quistes de la hendidura del segundo arco branquial casi siempre se localizan en el cuello. Su presencia en la orofaringe resulta extremadamente rara. La biopsia revela una alineación de la pared epitelial con agregación linfoide, lo cual es característico[3]. La histología demuestra un epitelio columnar ciliado con tejido salivar en la mayoría de los casos[4].

Las anomalías del arco branquial se dividen en cuatro tipos. Las de la primera hendidura branquial son raras (~5%), se originan del ángulo mandibular y se extienden al canal auditivo externo. Las más comunes son las de la segunda hendidura branquial (~95%), que se encuentran en la parte anterior del músculo esternocleidomastoideo.

Radiológicamente los quistes de la segunda hendidura branquial se pueden dividir en cuatro tipos según la clasificación de Bailey:

- Tipo I: profundo al platisma, anterior al esternocleidomastoideo.
- Tipo II: cercano a la arteria carótida interna y adherida a la vena yugular interna (más común).
- Tipo III: entre la arteria carótida externa e interna.
- Tipo IV: en la pared faríngea y extendiéndose superiormente a la base del cráneo.

Esta clasificación sirve para entender la variabilidad de la localización y orienta en la descripción radiológica[5]. En el caso descrito, el radiólogo refiere que se trata de una anomalía branquial tipo IV.

Bibliografía

1. Anand TS, Tatavarty S, Pal S, Chhabra E, Kumar S. Oropharyngeal second branchial cleft cyst. International Journal of Pediatric Otorhinolaryngology Extra. 2007;2(4):222-4.
2. Daoud FS. Branchial Cyst: An Often Forgotten Diagnosis. Asian J Surg. 2005;28(3):174-8.
3. Maddalozzo J, Rastatter JC, Dreyfuss HF, Jaffar R, Bhushan B. The secondbranchial cleft fistula. Int J Pediatr Otorhinolaryngol. 2012;76(7):1042-5.
4. Mandell DL. Head and Neck Anomalies Related to the Branchial Apparatus. Otolaryngol Clin North Am. 2000;33(6):1309-32.
5. Muñoz-Fernández N, Mallea-Cañizares I, Fernández-Julián E, De la Fuente-Arjona L, Marco-Algarra J. Double second branchial cleft anomaly. Acta Otorrinolaringol Esp. 2011;62(1):68-70.

CONCLUSIONES

- **El quiste branquial más común es el del segundo arco branquial; dentro de éste, el tipo más habitual es el II.**
- **En infecciones recidivantes orofaríngeas que no ceden tras un protocolo establecido hay que pensar en otras entidades, como el quiste branquial.**
- **La extirpación completa del quiste y sus trayectos fistulosos resulta fundamental para su erradicación.**

MACMILLAN
MEDICAL COMMUNICATIONS

© 2014 Macmillan Medical Communications, una división de Nature Publishing Group Iberoamérica, S. L.

C/ Capitán Haya 1, edificio Eurocentro, 9º
28020 Madrid | Tel.: (+34) 91 447 46 43

© 2014 De los autores

Reservados todos los derechos. El contenido de esta publicación no puede ser reproducido, ni transmitido por ningún procedimiento electrónico o mecánico, incluyendo fotocopia, grabación magnética, ni registrado por ningún sistema de recuperación de información, en ninguna forma, ni por ningún medio, sin la previa autorización por escrito del titular de los derechos de explotación de la misma.

Nature Publishing Group Iberoamérica y sus asociados no asumen responsabilidad alguna por cualquier lesión y/o daño sufridos por personas o bienes en cuestiones de responsabilidad de productos, negligencia o cualquier otra, ni por uso o aplicación de métodos, productos, instrucciones o ideas contenidos en el presente material.

Dados los rápidos avances que se producen en las ciencias médicas, en particular, debe realizarse una verificación independiente de los diagnósticos y las posologías de los fármacos.

Esta publicación ha sido patrocinada por Tedec-Meiji.

ISSN: 2255-5765

¿Sabías que...?

Manuel Patricio Rodríguez Sitches, más conocido como Manuel García (Madrid, 1805-Londres, 1906), fue un cantante de ópera (barítono), profesor y catedrático de canto e inventor del laringoscopio (espejito laríngeo).

Hijo, hermano y esposo de grandes cantantes del momento, tras finalizar su carrera artística vocal comenzó una inquieta carrera pedagógica que le llevó a la cátedra de París, donde presentó sus obras "Memoria sobre la voz humana" *(Memoire sur la Voix Humaine)* en 1840 y su "Tratado completo del arte del canto" en 1847; esta última obra supuso una auténtica revolución e innovación en la docencia del canto y sus métodos se siguen empleando hoy en día.

Aunque se trasladó a Londres poco después, sería en un viaje a París en 1854 donde Manuel tuvo la idea de aplicar un espejito dental para la visión in vivo de las cuerdas vocales, naciendo así el laringoscopio. Sus observaciones con el espejito laríngeo durante la fonación han pasado a la historia en un trabajo titulado "Observations of the human voice" (1855).

Su carrera pedagógica se alargó hasta pasados los 90 años, siendo maestro de grandes cantantes, pero sus méritos siguen creciendo cada día que pasa al haber contribuido a que millones de pacientes hayan sido (y sigan siendo) diagnosticados y tratados gracias a su invento, el laringoscopio.

Bibliografía

- Fernández González S, Vázquez de la Iglesia F, Marqués Girbau M, García-Tapia Urrutia R. Manuel P. García. Artículo de revisión. Rev Med Univ Navarra. 2006;50(3): 14-8. http://www.google.es/l?sa=t&rct=j&q=&esrc=s&source=web&cd=1&ved=0CCwQFjAA&url=http%3A%2F%2Fwww.unav.es%2Frevistamedicina%2F50_3%2FART.2.MANUEL%2520P.pdf&ei=IL4cU7_bBamI7AamrYHoAw&usg=AFQjCNGWH-N2z1A6yZ5InDD9Ib5aTCCLKA&bvm=bv.62578216,d.bGQ.
- Manuel García (barítono). http://es.wikipedia.org/wiki/Manuel_Garc%C3%ADa_(bar%C3%ADtono).

emORLiconos